AUS DEM PATHOLOGISCHEN INSTITUT DER UNIVERSITÄT BERN.

ÜBER EINIGE FÄLLE VON UTERUS-KARZINOM MIT VIEL GLYKOGEN

INAUGURAL-DISSERTATION

ZUR ERLANGUNG DER DOKTORWÜRDE
DER HOHEN MEDIZINISCHEN FAKULTÄT
DER UNIVERSITÄT BERN

VORGELEGT

VON

E. HERMANN DE BONNEVILLE

ARZT AUS GENF UND GIMEL (SCHWEIZ)
ASSISTENT AM INSTITUTE

MIT 3 ABBILDUNGEN

BERLIN
DRUCK VON GEORG REIMER
1911

AUS DEM PATHOLOGISCHEN INSTITUT DER UNIVERSITÄT BERN.

ÜBER EINIGE FÄLLE VON UTERUS-KARINOZM MIT VIEL GLYKOGEN

INAUGURAL-DISSERTATION

ZUR ERLANGUNG DER DOKTORWÜRDE
DER HOHEN MEDIZINISCHEN FAKULTÄT
DER UNIVERSITÄT BERN

VORGELEGT

VON

E. HERMANN DE BONNEVILLE
ARZT AUS GENF UND GIMEL (SCHWEIZ)
ASSISTENT AM INSTITUTE

MIT 3 ABBILDUNGEN

BERLIN
DRUCK VON GEORG REIMER
1911

Von der Fakultät auf den Antrag von Herrn Prof. Langhans zum Drucke genehmigt.

Bern, den 9. November 1910.

Der Dekan:
Prof. Dr. Emil Bürgi.

Sonder-Abdruck aus Virchows Archiv Bd. 204.
Herausgegeben von Geh. Rat Prof. Dr. J. Orth.
Verlag von Georg Reimer, Berlin.

Meinem hochverehrten Lehrer

Herrn Prof. Dr. A. Guillebeau-Bern

in Dankbarkeit gewidmet

In der sehr umfangreichen Literatur über Carcinoma uteri vermissen wir Angaben über den Glykogengehalt des Uteruskrebses. Auch die neuesten Handbücher der Geburtshilfe und Gynäkologie berücksichtigen die Frage nicht. Nur bei Langhans findet sich die Bemerkung, in seiner Arbeit aus dem Jahre 1890, daß die gewöhnliche Form des Portiokrebses nur im ganzen selten Glykogen und nicht in größerer Menge enthält.

Die zwei Fälle von Uteruskrebs, die ich im folgenden beschreibe, waren ausgezeichnet durch ihren Glykogengehalt. Besonders der erste enthielt Glykogen so massenhaft, daß schon deshalb eine genauere Bearbeitung und Veröffentlichung sich lohnen dürfte.

Sie wurden mir nach Härtung in Alkohol übergeben. Es wurden die gewöhnlichen Methoden des Mikrotoms und der Färbung angewandt, also Einbettung in Zelloidin und zwar lagen einzelne Blöcke bis 3 Monate in Zelloidin, so daß es möglich war, an denselben trotz des größeren Umfanges der Blöcke, doch noch vollständige Schnitte bis zu 10 μ herab zu erhalten und zwar Schnitte von 3 auf 2 cm. Von Färbungen wurden angewandt: Hämatoxylin-Eosin, die Bestsche Färbung des Glykogens mit Karmin, die Unna-Pappenheimsche Färbung für die Plasmazellen und begreiflicherweise die van Giesonsche Färbung, wo es notwendig war.

Uterus Nr. 1. Carcinoma corporis uteri.

Krankengeschichte. 76 jährige Frau, die immer ganz gesund und kräftig gewesen, 4 normale Geburten und 3 Aborte durchgemacht hat. Sie leidet seit 12 Jahren an geringen Blutabgängen durch die Vagina. Vor 2 Jahren konstatierte der Hausarzt, daß der Uterus faustgroß war. Seit dieser Zeit nahm er allmählich an Größe zu, entleerte sich aber unter zwei Malen. Beide Male floß in großer Menge eine klare rötliche Flüssigkeit aus, ganz plötzlich und so, daß die Patientin „im Bett gebadet war".

Beim Eintritt in das Lindenhofspital in Bern fand Herr Dr. v. Mutach, dem ich die klinischen Notizen verdanke, den Uterus wie im 8. Monate der Gravidität, kugelrund von außen anzufühlen. Im hinteren Scheidengewölbe fühlte man einen faustgroßen runden Tumor an der Hinterwand des Uterus. Die Vagina war über die Symphyse hinauf gezogen und ein Muttermund nicht zu fühlen.

Die Operation verlief sehr leicht (Totalexstirpation) und sehr unblutig (nur 2 Ligaturen für die ligg. lata); die durchschnittene Vagina blutete gar nicht. Die Heilung erfolgte sehr rasch und die Patientin stand bereits am Operationstage wieder auf. Der Urin wurde nicht untersucht.

Der Tumor „hinter dem Uterus" war mit dem Colon ascendens verwachsen, ließ sich aber leicht ablösen und stellte offenbar den retroversierten Uterus dar. In ihm waren 2½ Liter brauner dicker, eitriger Flüssigkeit, die ausflossen, sobald der Tumor aus dem Abdomen herausgewälzt worden war. Offenbar war die Retention Folge einer Abknickung in der Nähe der Portio.

Makroskopische Beschreibung. Auffallend großes und breites Organ mit stark erweitertem Kavum. Die Länge des Uterus beträgt 15 cm, seine Breite ebenfalls 15 cm, seine Dicke 5 bis 6 cm. Die Oberfläche ist glatt mit Ausnahme einer Gruppe von graurötlichen kalkhaltigen Knötchen, welche 1 bis 4 mm breit sind und auf der Hinterfläche des Uterus, links von der Mittellinie sitzen. Außer geringen bindegewebigen Auflagerungen auf der Hinterfläche, ist die Serosa sonst glatt und glänzend.

Die Uteruswand erscheint überall gleichmäßig dick, mißt etwa 2 cm und besteht aus Muskulatur.

Auf der Schleimhaut befinden sich zahlreiche gelbweißliche, trübe, blumenkohlartige, mit Eiter belegte Massen von weicher Konsistenz, welche zum Teil aus langen dünnen, dicht aneinander gelagerten Vorsprüngen zu bestehen scheinen und daher eine feingekörnte Oberfläche besitzen, zum Teil aus hirse- bis hanfkorngroßen rundlichen Körnern zusammengesetzt sind. Vielfach sitzen diese Massen isoliert wie ein Pilz mit breitem Schirm und kurzem dickem Fuß, auf der Innenfläche des Cavum uteri (s. Fig. 1).

Fig. 1.

Die Innenfläche des Corpus uteri ist nicht vollständig von diesen weichen Wucherungen eingenommen, sondern nur die vordere Wand und die linke Hälfte der hinteren Wand. Namentlich auf der letzteren finden sich mehrere derartige rundliche Herde, die 4 bis 5 cm Durchmesser und bis 1 cm Höhe haben (o. Textfig. 1). Die angrenzende rechte Hälfte der hinteren Wand erscheint fast eben, nur ganz leicht gewulstet. Die Geschwulstmasse grenzt sich nach dieser Partie der Schleimhaut sehr scharf ab durch einen steil abfallenden Rand der etwa 1 cm hoch ist. Auf der Schnittfläche erscheinen diese Massen weißlich, mäßig transparent und geben beim Abstreifen einen wenig trüben Saft.

In der rechten Tubenecke sitzt ein intramuraler Knoten von etwa 6 cm Durchmesser (verkalktes Myom). Die Schleimhaut des Kavum ist, im Bereich dieses Knotens, fast vollkommen frei von weichen aufgelagerten Massen.

Die weichen Massen scheinen gegenüber der Muskulatur sehr scharf abgegrenzt zu sein d. h. dringen in dieselbe nicht ein. An einer einzigen Stelle in der Muskularis sitzt ein abgeflachter Knoten von 15/5 mm, der eine festere Konsistenz hat wie die Massen an der Oberfläche.

Cervix 3½ cm lang, 1—1½ cm dick. Die Portio fehlt. Schleimhaut der Cervix höckerig, keine deutlichen plicae palmatae mehr. Aufgelagerte Massen wie im Corpus uteri. Muskularis durch die Geschwulst verdrängt. Dicke der Geschwulstmasse 12 mm. Dicke der Muskularis mit Serosa 2 bis 3 mm. — Der intramurale Knoten hat, aufgesägt, einen Durchmesser von 6½ cm und ist fast vollständig verkalkt.

Mikroskopische Beschreibung. Von dem in Spiritus vollständig gehärteten Uterus wurde untersucht ein etwa 11 cm langes, 1 cm dickes Segment aus der Vorderfläche des Uterus, linke Hälfte, welches der Längsrichtung derselben entsprechend, in der Weise herausgeschnitten wurde, daß die vordere Wand des Uterus von Cervix bis Fundus in der ganzen Länge untersucht werden konnte. Dieses Segment wurde durch 2 Querschnitte, zwecks Erleichterung des Schneidens, in drei Stücke zerlegt. Außerdem sind 2 Blöcke aus Cervix und Corpus uteri untersucht worden. Dieses Material wurde am in Spiritus gehärteten Uterus entnommen, in absoluten Alkohol, Ätheralkohol und schließlich Zelloidin eingelegt, worin es drei Monate lang liegen blieb.

Die Schnitte werden in der Weise ausgeführt, daß das Messer schräg durch die Blöcke geführt, so daß die Schleimhaut zuerst getroffen wurde.

Mikroskopisch verhält sich die innere Fläche des Uterus verschieden. An der ganzen hinteren Wand sowie am Fundus, finden sich die gleichen Verhältnisse. Hier konnte man Schleimhaut des Uterus erwarten, denn man sieht makroskopisch eine weißliche Schicht, von einer gleichmäßigen Dicke von etwa 1 mm und darunter sofort die Zeichnung der Muskularis. Mikroskopisch aber finden wir durchaus keine Schleimhaut, kein Oberflächenepithel, keine Drüsen, sondern ein Granulationsgewebe, das in der tiefsten Schicht, gerade auf der Muskularis, fast nur aus Leukozyten zu bestehen scheint und hier einige wenige Drüsen enthält.

Die Zellen dieses Granulationsgewebes sind im Verhältnis zu den kleinen Zellen der normalen Uterusmukosa verhältnismäßig groß. Sie haben einen deutlich abgegrenzten Protoplasmakörper von 15 bis 18 μ, von runder polygonaler oder Spindelform und sind so gelagert, daß die Kerne um das Doppelte oder das Dreifache ihres Durchmessers von einander entfernt liegen. Der Chromatingehalt des Kernes ist nicht sehr bedeutend, jedenfalls sind die Kerne nicht so intensiv gefärbt wie die normalen Stromakerne. Sie sind meist von schöner runder Form, die kleineren etwa 5 μ, die größeren bis 12 μ. Nur wenige haben eine gerunzelte Membran, machen den Eindruck geschrumpft zu sein. Ihr Chromatingehalt ist wechselnd mit der Größe; die größeren sind heller gefärbt, enthalten also mehr Kernsaft. In den kleineren scheint das Chromatin ziemlich gleichmäßig verteilt zu sein; in den größeren dagegen ist das Chromatin mehr in Form von Körnern oder Punkten vorhanden, die aber nicht immer scharf begrenzt sind. Einige runde Kerne haben einen oder mehrere deutlich eosinrote Nukleoli.

Das Protoplasma der runden Zellen ist im ganzen blaß, körnig granuliert; in manchen derselben sieht man einen sehr feinen retikulären Bau, wie von feinen Fettröpfchen, die natürlich am mikroskopischen Präparat nicht sichtbar sind.

Seltener sind Spindelzellen, die meistens isoliert mitten zwischen anderen Zellen liegen ohne Andeutung von fibrillärer Zwischensubstanz. Sie besitzen einen ovalen Kern von wechselnder Länge (bis 12 μ lang, 2 bis 3 μ breit), von der gleichen Färbung wie die kleinen runden Kerne.

Sehr auffallend sind hier und da einige besonders große Kerne, die bei einem Längendurchmesser von 15 μ und einem Breitendurchmesser von 8 bis 10 μ, durch ihr helles Innere besonders auffallen. Sie enthalten zum Teil Glykogen, ganz ebenso wie die großen aufgeblähten Kerne der diabetischen Leber, aber doch nicht alle. Man sieht auch nach der Best schen Färbung immer noch solche großen hellen Kerne ohne jegliches Glykogen. Das Glykogen füllt niemals die Zellen vollständig aus, sondern findet sich nur in Form von Tropfen und Kugeln von verschiedener Größe, meist zu zwei oder drei; hier und da bildet es größere Flecken, die aus feinsten Tröpfchen zu bestehen scheinen.

Ferner finden sich Leukozyten, die nach der Tiefe hin besonders zunehmen, auf deren Schilderung wir nachher zu sprechen kommen.

Auffallend ist, daß in diesem sehr zellreichen und im ganzen sehr locker gebauten Granulationsgewebe, fast keine bluthaltigen Gefäße sichtbar sind; dagegen finden sich gerade in den oberen Schichten, eigentümliche, zylindrische, vielfach gebogene Bildungen von 40 bis 60 μ Breite, welche auf den ersten Blick solide erscheinen. Sie sind mit Eosin ziemlich stark gefärbt; die feinere Zeichnung aber ist sehr verwaschen und man sieht keine gefärbten Kerne. Nach der Tiefe hin sind ähnliche Felder zum Teil rund, von dem gleichen Durchmesser, also Querschnitte, und in diesen kann man noch ein ziemlich weites Lumen erkennen, in dem auch die Zeichnung eines Endothels angedeutet ist. Es handelt sich also um Gefäße, die aus einem nicht näher anzugebenden Grunde, in Obliteration begriffen sind. Muskulöse Elemente sind nicht nachzuweisen.

Nach der Tiefe hin nehmen die Leukozyten an Zahl außerordentlich zu und bilden, wie schon erwähnt, auf der Muskularis einen Wall, in welchem das Granulationsgewebe vollständig verschwindet. Hier finden wir dann noch einige Uterusdrüsen mit sehr weitem, meist ovalem Lumen. Ihr Epithel ist zum Teil kubisch, zum Teil vollständig abgeplattet, so daß man die Kerne kaum gut erkennen kann. In ihrer Umgebung findet sich nicht mehr das großzellige Gewebe der oberen Schicht, sondern ein Stroma, das dem normalen fast völlig gleicht, nur sehr viel Leukozyten enthält.

In der darunter liegenden Muskularis ist nur zu erwähnen, daß hier einige Kalkstreifen sich finden, die in der Richtung der glatten Muskeln verlaufen, aber nicht erkennen lassen, in welchem Gewebe der Kalk abgelagert ist.

Glykogen findet sich in den Leukozyten in Form einer Sichel, welche dem Kerne gegenüber gelagert ist und vom Kern durch eine schmale Zone von Protoplasma getrennt ist. Das Glykogen ist außerordentlich reichlich, so daß diese Zone von Leukozyten durch ihre rote Farbe schon bei schwacher Vergrößerung sehr deutlich hervortritt.

Corpus uteri: Vordere Wand. Kommt man nun von dem Fundus auf die vordere Wand des Uterus, so schließt sich, an das eben beschriebene Granulationsgewebe unmittelbar, eine viel dickere Schicht, die sofort bis auf 10 mm anschwillt, deren Dicke bis zur Mitte der vorderen Uteruswand etwas ungleichmäßig bis auf 22 mm ansteigt, von da an wieder abnimmt, so daß sie oberhalb der Zervix nur noch 12 mm beträgt.

An den Schnitten von allen drei Segmenten der vorderen Uteruswand, d. h. von Fundus bis Zervix, ist eine unregelmäßige Dickenabnahme der Muskularis auffällig, die an der Stelle beginnt, wo die Neubildung erscheint. Am Übergang von Fundus auf vordere Wand ist die Muskularis 16½ mm, in der Mitte der vorderen Wand des Corpus uteri 14½ mm, an einer Stelle sogar nur 5½ mm, im unteren Teil 8 mm und unmittelbar oberhalb der Zervix 4½ mm dick. Diese Abnahme scheint durch ein Vordringen der inneren Wandschicht in Form von ziemlich regelmäßigen halbrunden Vorsprüngen, die bis 22 mm breit sein können, bedingt.

Schon bei Lupenvergrößerung ist der eigenartige Bau letzterer zu erkennen. Er ist an der ganzen vorderen Wand des Corpus uteri annähernd gleich bis zur Zervix selbst, wo die Muskularis sehr dünn geworden und die Struktur der inneren Schicht schwer zu beurteilen ist. Wir beschreiben also zuerst die Verhältnisse wie sie an der ganzen vorderen Wand des Corpus uteri, von Fundus bis und mit dem unteren Uterinsegment, vorliegen und kommen erst nachher zur Besprechung der Zervix.

Diese innere Schicht ist aus papillenförmigen Gebilden zusammengesetzt, welche sich um mehr oder weniger dicke Vorsprünge der Muskularis in der Weise gruppieren, daß baumförmige Figuren entstehen, wobei jeder Vorsprung der Muskularis eine Art Stamm und die Papillen die Äste bilden (s. Textfig. 2).

Von diesem Stamm, der aus glatter Muskulatur und Bindegewebe besteht, gehen dicke Äste ab, die viel glatte Muskulatur enthalten, sich aber sehr früh teilen; so entstehen sehr lange und

dünne Papillen, welche auf einer ziemlich weiten Strecke in ihrem Stroma noch einige Muskelfasern, schließlich aber häufig hyalines Bindegewebe mit einigen Kernen erkennen lassen.

Hier und da sind diese Kerne in doppelter Reihe angeordnet und begrenzen ein Lumen, das mitunter noch rote Blutkörperchen enthält. In der Umgebung dieser Kapillargefäße sieht man dann noch einige feine Fasern, aber keine Kerne.

Die langen schmalen Papillen tragen häufig Sekundärpapillen. Infolge ihrer reichlichen Verzweigung auf beiden Seiten des muskulären Stammes bilden sie 9 bis 12 mm breite Gruppen, welche den Stamm bis auf den breiten, in die Muscularis uteri übergehenden Fuß von allen Seiten umschließen und auf diese Weise in die Muscularis uteri vortretende, schon für das bloße Auge leicht sichtbare, flach halbrundliche Vorbuchtungen bilden. Manchmal finden sich in den breitesten dieser Vorbuchtungen noch zwei oder drei ganz schmale, papillenähnliche Vorsprünge

Fig. 2.

der Muskularis, welche ebenfalls wieder solche Papillen tragen und mit den übrigen Papillen zu einem gemeinsamen Komplex zusammenschmelzen.

Die reichliche Verzweigung bedingt, daß in diesen großen Gruppen die Papillen von dem Schnitte sehr verschieden getroffen werden. Der Bau der Papillen ist begreiflicherweise an guten Längs- und Querschnitten am deutlichsten.

Das Epithel besteht aus hohen Zylinderzellen und ist ein- bis dreischichtig. Das einschichtige Epithel ist 30 bis 32 μ, das mehrschichtige bis 60 μ dick. Wir können, da wo das Epithel einschichtig ist, zweierlei Zellen unterscheiden.

1. Zellen mit blaßeosinrotem Protoplasma, vielfach mit scharfen Grenzlinien, ovalen hellen, etwas nach der Basis hin gelegenen Kernen, mit wenig Chromatin, meist aber mit deutlichem eosinrotem oder blaßviolettem Kernkörperchen. Sie bilden die Mehrzahl.

2. Helle Zellen mit meist chromatinreicherem rundem oder ovalem Kerne, mit häufig gefalteter Kernmembran. Das Chromatin ist selten in größeren Körnern. Vielfach sind 2 bis 3 Kernkörperchen in einem Kerne.

3. Ferner sieht man in diesem einschichtigen Epithel schmale Kerne, die meist in kleinen Gruppen zusammenstehen und eben die Länge der ovalen Kerne der eosinroten Zellen besitzen. Das Chromatin scheint etwas reichlicher zu sein, doch stellen sie vielleicht nur Seitenansichten der breiten hellen (ovalen) Kerne dar.

Die Papillen hängen, abgesehen von den wenigen baumförmigen Stammzotten, nicht mit der Muskularis zusammen. Da diese Stammzotten in gegenseitigen Entfernungen von etwa 1 cm liegen, so ist zwischen denselben die Masse der Papillen durch eine Spalte von der eingebuchteten Muskularis getrennt. Die Fläche, welche die Papillen dieser Spalte zuwenden, trägt das gleiche Epithel wie die Papillen überhaupt; die gegenüberliegende Fläche der Muskularis hat dagegen ein viel mannigfaltiger gestaltetes Epithel. Es ist bald einschichtig kubisch, bald hochzylindrisch, ebenfalls einschichtig mit ganz gleichmäßiger Färbung des Protoplasmas, bald mehrschichtig mit sehr unregelmäßiger Anordnung der runden Kerne. Es scheinen drei, selbst vier Lagen übereinander zu liegen und an diesen Stellen finden sich dann, in den tieferen Schichten des Epithels, öfters rundliche Lumina wie von Drüsen und die Kerne in regelmäßiger Weise wie Drüsenepithel um diese Lumina angeordnet. In den Lumina ist vielfach eine homogene rote Masse, etwa dem Kolloid ähnlich, in einem Klumpen oder auch in mehr rundlichen Gruppen von verschiedener Größe.

Die untere Grenze des Epithels ist vollständig scharf und bildet der Form der Spalte entsprechend eine regelmäßig gebogene Linie wie den Abschnitt eines Kreises. Das Epithel liegt direkt der glatten Muskulatur ohne zwischengelagertes bindegewebiges Stroma an. Es ist also hier das Epithel wirklich in die Muskularis eingedrungen, aber merkwürdigerweise überall nur ganz gleichmäßig. Fast nirgends schiebt sich etwa ein Nest oder ein Zapfen von Epithel noch weiter zwischen den Muskelfasern hinein. Ich komme später hierauf noch zurück.

Zervix. An der Zervix hat man ein auffallend anderes Bild. Zunächst sieht man, daß die Muskularis bedeutend dünner ist; dann liegt auf derselben ein Gewebe, das gar nicht an Papillom mit Zylinderepithel erinnert, sondern man sieht ein bindegewebiges Stroma, das netzförmig zusammenhängt.

Die Balken des Stroma sind viel breiter als die bindegewebigen Achsen der Papillen (gegen 80 μ), und da diese Balken wohl meist mit einschichtigem Epithel bekleidet sind, so bleiben im Zentrum der Maschen, die gegen 1 mm lang und bis ½ mm breit sind, Lumina übrig. Das Ganze scheint also eher eine adenomatöse Wucherung der Mukosa zu sein.

Nach der stark verdünnten Muskularis hin grenzt sich die Geschwulst auch aber weniger scharf ab als im Corpus uteri. Der auffallendste Unterschied betrifft die netzförmige Anordnung des Stromas. Dieselbe reicht in dem unteren Teil der Zervix bis an die Oberfläche und auf der letzteren findet man keine freiendenden Papillen. Vielmehr liegen hier die Balken des Stromas mehr der Oberfläche parallel als in der Tiefe. Sie sind hier, d. h. im unteren Teil der Zervix, von einer Schicht Leukozyten, die reichlich Glykogen enthalten, bedeckt, die ungefähr die Dicke eines Stromabalkens erreicht. Bindegewebe läßt sich in dieser Leukozytenschicht nicht mehr erkennen. Die nächst an ihr liegenden Stromabalken bestehen überall aus feinfaserigem Bindegewebe mit kurzen ovalen, hellen Kernen und einzelnen Lymphozyten. Kerne von glatten Muskelfasern sind hier nicht zu erkennen, wohl aber treten dieselben deutlich hervor in den tieferen Schichten. Sie liegen hier in Gruppen zusammen, bald in Mitte der Balken, bald auf beiden Rändern derselben. Hier und da finden sich auch Gruppen von Plasmazellen, welche die Unna-Pappenheimsche Färbung deutlich geben.

Im oberen Teil der Zervix ist die Balkenschicht auf einer Länge von 17 mm durch aus dem Corpus uteri herabhängende Papillengruppen vom gleichen Bau wie die übrigen Papillen im Corpus uteri, überlagert. Auf dieselben kommen wir noch bei der Besprechung des Glykogengehaltes zurück. Der Leukozytenbelag des unteren Teiles der Zervix erstreckt sich nicht über die Papillen.

Die Stromabalken sind von einem mehr einschichtigen Epithel bekleidet, das im großen und ganzen heller erscheint wie das Epithel der Papillen im Corpus uteri. Die Zellen sind zylin-

drisch, selten kubisch, 10 bis 26 μ hoch. Der Kern 12 μ lang, oval oder rund, mit deutlichem, blaßviolettem Kernkörperchen und sehr wenig Chromatin. Die Zellgrenzen sind auch sehr deutlich.

Ganz ebenso wie die oben erwähnten Eiterkörperchen zeichnen sich unsere Epithelzellen durch einen ganz ungewöhnlichen Glykogengehalt aus. In dem Epithel der drüsenähnlichen Räume des unteren Teiles der Zervix zeigt das Glykogen eine ziemlich gleichmäßige Verteilung in dem Zellkörper, ohne daß irgend eine Stelle derselben bevorzugt wäre. Das Glykogen befindet sich hier in Form von Kugeln, d. h. Tropfen von sehr wechselnder Größe. Die Kugeln erreichen bis 10 μ Durchmesser, die meisten nur etwa 5 μ oder sind auch noch kleiner bis zu punktförmigen Gebilden. Große und kleine Kugeln finden sich regelmäßig verteilt. Viele der größeren bieten an ihrer Oberfläche noch die Anzeichen davon dar, daß sie durch Zusammenfließen von kleineren Kugeln entstanden sind. Sie stellen Konglomerate von solchen dar.

Ganz anders ist die Verteilung des Glykogens in den Papillen, die in die Cervix herabreichen. Hier kann man schon bei schwacher Vergrößerung sehr wohl erkennen, daß das Glykogen bald mehr an dem freien Ende der Zelle, bald mehr an der Basis angehäuft ist, während der übrige Teil der Zelle, in welchem der Kern liegt, frei von Glykogen erscheint. Die genauere Betrachtung der Quer- und Längsschnitte von Papillen ergibt nun folgendes:

An den Querschnitten sieht man sehr deutlich, wie dasselbe auf der einen Seite der Papille am freien Rande, auf der anderen Seite an der Basis angehäuft ist. Es bildet am freien Rand eine Anhäufung fast von Sichelform. Entsprechend der konvexen Fläche dieses Randes sieht die Konvexität der Sichel nach außen, die konkave Fläche nach der Basis der Zelle hin. In dem Zellkörper lassen sich nur mehr feinste Glykogenkügelchen sehr leicht in zunehmender Zahl nach dieser Sichel hin erkennen. Sie liegen dichter und sind zum Teil größer, offenbar durch Konfluenz. Dieses Zusammenfließen nimmt immer mehr zu und am freien Rande hat man dann gleichmäßige dunkelrote Färbung. Die größte Dicke der Sichel in der Mitte beträgt etwa 4 bis 5 μ. An der gegenüberliegenden Seite der Papille ist die nach dem freien Rande gelegene Hälfte der Zelle frei von Glykogen; an der basalen dagegen nehmen die Glykogentröpfchen nach der Basis hin immer zu und fließen auch hier zu einer homogenen Masse zusammen, welche aber meist entsprechend der sich zuspitzenden Gestalt der Basis nach dem Stroma hin sich zuspitzt. Zwischen diesen beiden Partien liegen nun die Glykogentröpfchen an der einen großen Fläche der Zelle, welche die Zelle der benachbarten zuwendet, in Form einer Reihe von Kügelchen, welche auf den ersten Blick den Anschein erweckt, als lägen sie zwischen den Zellen. In der Nähe des freien Randes finden sich häufig auf beiden Seitenflächen solche längere oder kürzere Reihen von Glykogentröpfchen, welche bei Horizontalschnitten einen mehr oder weniger vollständigen Ring um das helle Zellinnere bilden (s. Tafel III Fig. 3).

Häufig haben wir, namentlich an Querschnitten von Papillen, Bilder, die für die Frage der Lagerungsweise des Glykogens interessant sind, gesehen. Nämlich da, wo der Gegensatz zwischen einer Seite der Papille (z. B. Glykogen am freien Rande der Zellen) und der anderen Seite derselbe (Glykogen an der Basis der Zellen, d. h. nach dem Stroma hin) am schärfsten zu beobachten war, da sahen wir auch, am Übergange von einem Lagerungsmodus in den andern, einige Zellen, in welchen das Glykogen weder am freien Rand noch an der Basis der Zelle, sondern längs der Zellenmembran auf einer Längsseite der Zelle am reichlichsten war. Hier fand sich in derjenigen Ecke des freien Zellenrandes, welche der betreffenden Lagerungsweise eben entsprach, gewissermaßen ein kleiner See von Glykogen und auf der Längsseite der Zellen schienen die Glykogenkugeln auf der Zellmembran nach dem kleinen See hin gleichsam herunterzurollen (s. Tafel III Fig. 3). Dieses Bild war je nach der Lage der Zelle entsprechend graduiert, so daß der Gedanke an einen Einfluß der Schwere auf diese Lagerungsweise des Glykogens sehr wohl begründet schien.

Auf die eigentümliche Lagerung des Glykogens in den Zellen ist schon von verschiedener Seite hingewiesen. Schon Schiele hat bei den Untersuchungen über das Glykogen in den Epithelien beschrieben, daß dasselbe immer in dem basalen Teil der geschichteten Epithelien sich findet.

Dann hat namentlich Langhans auf zwei eigentümliche, von einander verschiedene Lagerungsweisen des Glykogens hingewiesen. Während in den Zellen mancher Kaninchenleber das Glykogen immer auf der nach der Vena hepatica hin gelegenen Seite liegt, findet sich manchmal das Glykogen in Zellen immer nach der gleichen Seite des Präparates, so z. B. „in dem Sarkomgewebe, welches ein Gefäß umgibt, in den Zellen der einen Längsseite, an der gegenüberliegenden Seite hingegen in dem vom Lumen abgewandten Teile. Es wird offenbar durch den Alkohol an denjenigen Teil fixiert, welchen es vermöge seiner Schwere im Momente der Härtung einnimmt."

Fichera hat die Frage in folgender Weise zu lösen versucht. Er schnitt Leberstückchen in Form einer geometrischen Figur und schloß aus der Verteilung des Glykogens, daß „dasselbe von der Strömung der Härtungsflüssigkeit künstlich „gerichtet" wird, d. h. die Strömungen wirken gleichzeitig auf sämtlichen Flächen des Leberstückes ein, von außen nach innen, mit abnehmender Kraft von der Peripherie nach der Mitte hin. Infolgedessen wird das Glykogen in jeder Zelle zentralwärts getrieben, so daß es sich an demjenigen Teil der Membran anhäuft, der den tieferen Schichten des Stückes zugewandt ist und auch hier fixiert wird".

Auf diese Weise können wir also die eigentümliche Lagerung des Glykogens verstehen; nur können wir an dem vorliegenden Objekt nicht nachweisen, von welcher Fläche her der Alkohol die einzelnen Papillen getroffen hat, denn das Innere der Zelle ist vollständig hell, ein granuliertes Protoplasma ist nicht zu erkennen.

Beide Erklärungsversuche, der von Langhans und der von Fichera, gehen also von einer postmortalen Verlagerung des Glykogens aus. Die Vorbedingung einer solchen muß in allen Fällen durch die Struktur des Zellprotoplasmas gegeben sein. Das würde wenigstens in unseren Papillen zutreffen.

Uterus Nr. 2. Carcinoma cervicis uteri.

Das zweite Präparat ist ein Uterus von einer 58 jährigen Frau, welcher durch Totalexstirpation gewonnen wurde. Klinische Notizen sind nicht vorhanden.

Im Zervixteil befindet sich ein derber länglicher Knoten von 4½ auf 1½ cm, welcher auf der Schnittfläche weißlich, etwas trüb erscheint und beim Abstreifen viel Krebssaft ergibt. Schon makroskopisch ist der Bau ausgesprochen alveolär.

Mikroskopisch hat man das Bild des markigen Krebses. Man sieht große netzartig verbundene Zellstränge, bis 640 μ breit, die aus ziemlich großen hellen, polyedrischen, 16 μ großen Zellen mit einem runden oder ovalen Kern von 12 μ Durchmesser und viel hellem Protoplasma, bestehen. Kleine Nester bis zu 160 μ sind in der Tiefe und besonders in dickeren Stromabalken vorhanden. Chromatin spärlich, in kleinen Körnern. Die Zellgrenzen sind meist sehr deutlich. Das spärliche Stroma besteht aus bis 80 μ, meistens aber nur 30 bis 40 μ breiten Strängen von Bindegewebe und glatter Muskulatur mit zahlreichen Lymphozyten, wenig Leukozyten und sehr viel Plasmazellen.

Die Krebszellen, besonders diejenigen der oberflächlich gelegenen, dem Zervixlumen am nächsten anliegenden Zellnester enthalten mäßig viel Glykogen, das zum Teil in Form von runden Tröpfchen, zum Teil in Form von bis 4 μ breiten Linien oder eines bis 8 μ breiten Dreieckes, zum

größten Teil an derjenigen Seite der Zelle gelagert ist, die nach der Muskularis hin sieht. In den tiefer gelegenen Nestern ist diese Anordnung weniger deutlich zu sehen, weil in diesen viel weniger tropfenförmiges Glykogen abgelagert erscheint. Nirgends ist das Glykogen zwischen den Zellen gelagert. Im Gegenteil, da wo die Zellgrenzen am deutlichsten sind, sammelt sich das Glykogen längs der Zellmembran an einer Seite der Zelle und es bleiben wenige Tröpfchen in der Nähe dieser linienförmigen Ansammlung im Protoplasma der Zelle liegen.

Sehr auffallend ist der erste meiner Fälle durch die Kombination mit Papillom und durch den außerordentlichen Glykogenreichtum. Die Kombination von Krebs mit Papillom ist ja am Uterus nicht so ganz selten, aber auch doch vorzugsweise bei den Krebsen der Zervix und der Portio. Der Glykogenreichtum legt die Frage nahe, ob die Zellen des Krebses nicht aus den Epithelzellen des corpus uteri, weder aus dem Oberflächenepithel noch aus dem Epithel der Drüsen, stammen. Man könnte zunächst noch an den Gärtnerschen Gang denken. Indessen, was wir über die Tumoren wissen, die mit allgemeiner Zustimmung auf den Gärtnerschen Gang zurückgeführt werden, wie Zysten, Papillome und auch maligne epitheliale Neubildungen, ist nicht geeignet, um diese Idee zu stützen, und auch die topographische Ausbreitung des Krebses in unserem Fall spricht durchaus nicht für eine solche Genese.

Zum Schluß sei es mir gestattet, meinem hochverehrten Lehrer, Herrn Prof. Dr. Th. Langhans für das rege Interesse, das er der Arbeit entgegenbrachte, und für die zahlreichen Ratschläge, mit denen er mich in der Ausführung dieser Arbeit unterstützte, meinen aufrichtigsten Dank auszusprechen. Ebenfalls bin ich Herrn Dr. v. Mutach in Bern für die gütige Zusendung von Präparat und klinischen Notizen sehr dankbar.

Literatur.

H. Fichera, Über die Verteilung des Glykogens in verschiedenen Arten experimenteller Glykosurie. Zieglers Beitr. Bd. 36, S. 296. — Th. Langhans, Über Glykogen in pathologischen Neubildungen. Virch. Arch. Bd. 120, S. 38. — Alex. Schiele, Das Glykogen in normalen und pathologischen Epithelien. Inaug.-Diss. Bern 1880.

Fig. 3.

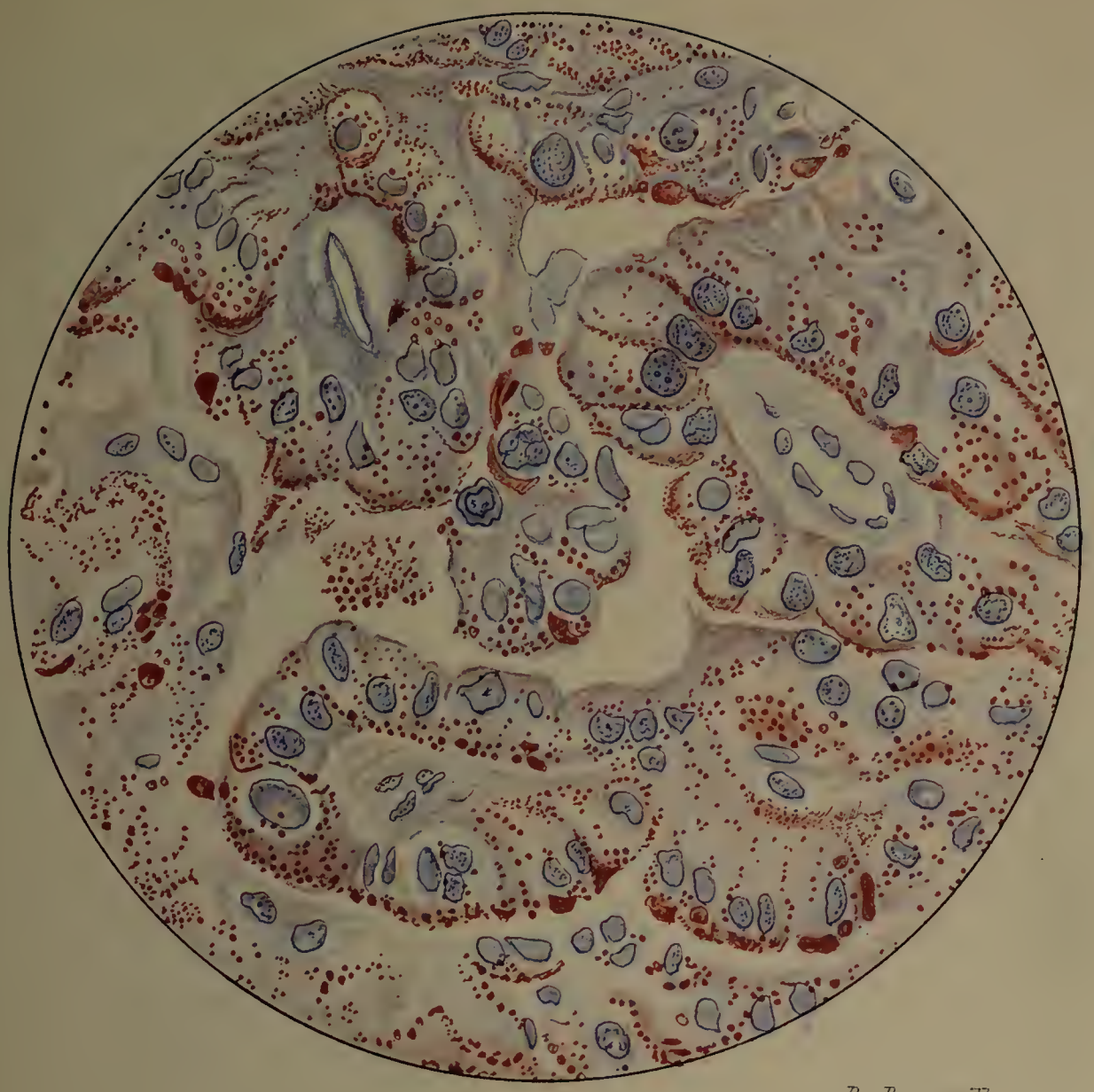

De Bonneville.

Fig. 4.

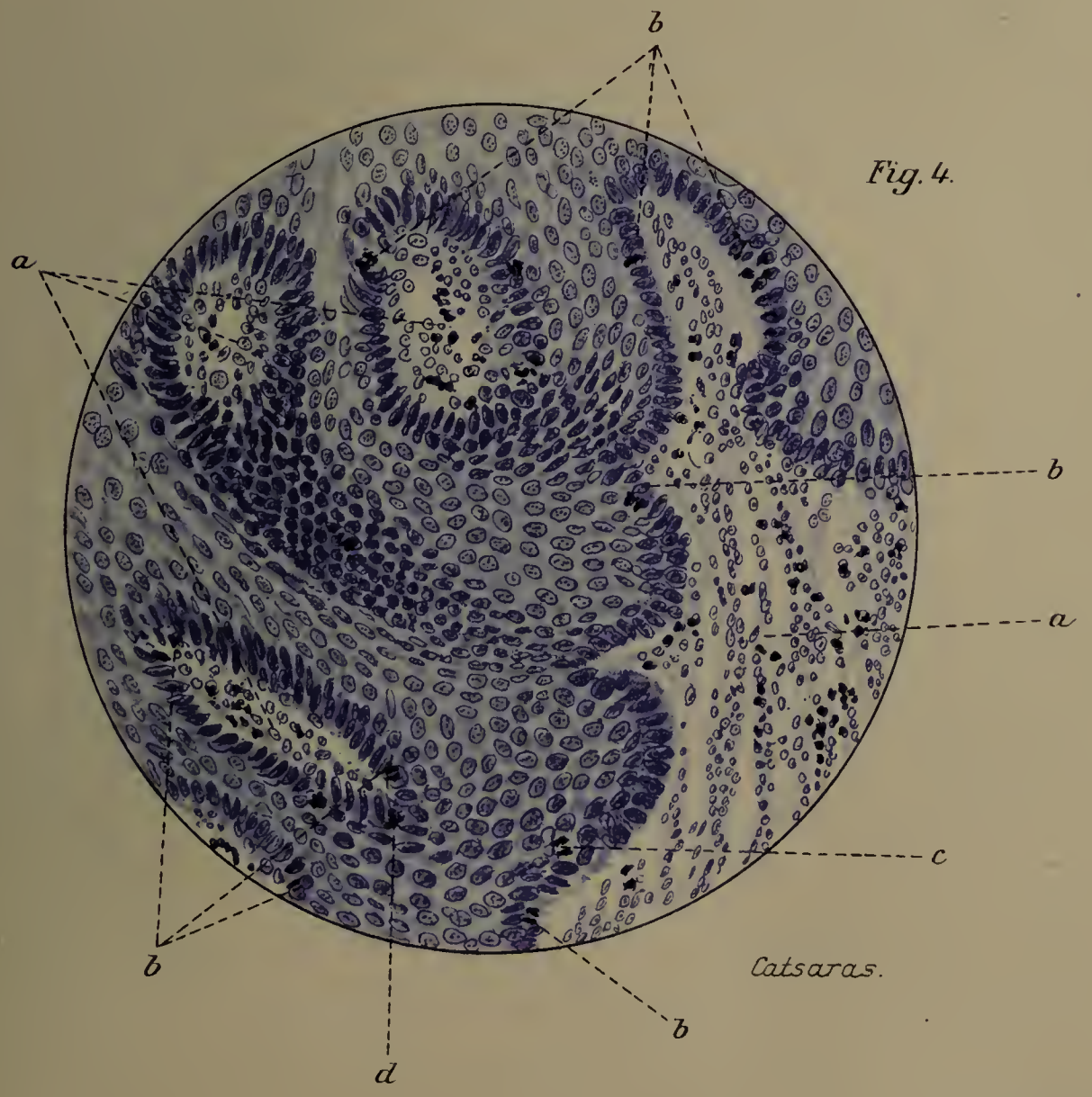

Catsaras.

L. J. Thomas, Lith. Inst., Berlin